

Результаты и обсуждение

У всех пациентов имелись показания к закрытию дефектов мягких тканей кожно-жировым лоскутом на питающей ножке. Операции выполнялись под общим наркозом. Питающий лоскут обычно пересекался на 12-15-е сутки после предварительной тренировки лоскута. Наблюдалось 100% приживление лоскута. Из-за наличия нестабильных переломов костей кисти трем пациентам был сделан интрамедуллярный остеосинтез. Семи пациентам было проведено микрохирургическое восстановление нервов и сухожилий. Одновременно назначались препараты, улучшающие реологию крови, микроциркуляцию, кровезаменители, антибиотики. В качестве защитного материала, предупреждающего формирование рубцов в области проведения эндоневролиза, шва нервов и аутонервной пластики использовались пластины Тахокомба.

В качестве примера можно привести данное наблюдение: Пострадавший В., 1984 г.р., и/б №15337, поступил в ГКБ №7 08.06.11 г. (рисунки 1–3). Он получил множественные осколочные ранения конечностей от приведенного в действие взрывного устройства, выполняя служебное задание. При поступлении в экстренном порядке ему была произведена ампутация на уровне верхней трети правой голени, первичная хирургическая обработка ран левого предплечья и кисти, проводились противошоковые мероприятия. В стационаре пациенту был произведен металлоостеосинтез левого бедра. Через два месяца пациенту была проведена пластическая операция: удаление инородных тел (металлические осколки, стружки, болты), микрохирургическая аутопластика срединного нерва и общих пальцевых нервов, экзоневролиз локтевого нерва, восстановление сухожилий сгибателей. Одновременно было проведено лоскутное закрытие дефекта мягких тканей комбинированным мегалоскутом на сосудистой ножке из передней брюшной стенки в нижней трети левого предплечья и ладонной поверхности кисти. Через две недели лоскут был отсечен. Пациент был выписан в удовлетворительном состоянии, после протезирования нижней конечности и восстановления функции кисти он приступил к работе без признаков инвалидности. Результаты ЭНМГ дали хорошее восстановление нервно-мышечной проводимости.

Заключение

Применение методов пластической хирургии имеет решающую роль при проведении восстановительных операций на конечностях, особенно при грубых поражениях кисти. Использование лоскутов на питающей ножке с осевым кровообращением дает возможность не только пластического закрытия дефектов мягких тканей предплечья и кисти, но и улучшения кровообращения и восстановления нервных структур.

Выводы

Относительная простота метода позволяет использовать его, после соответствующей подготовки специалистов, в условиях травматологических и хи-

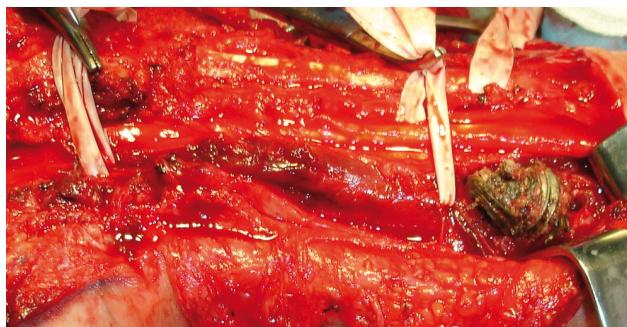


Рисунок 1.

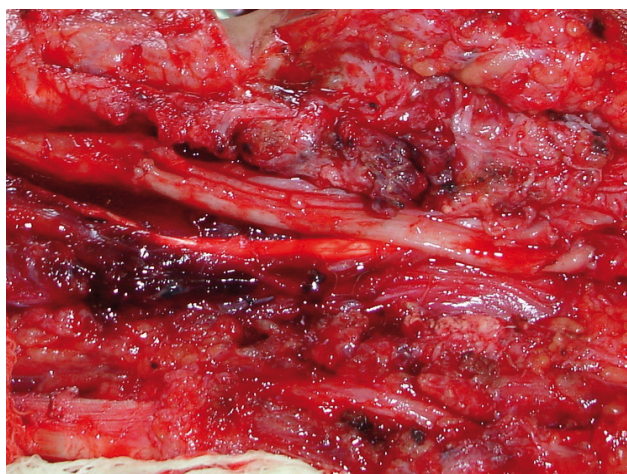


Рисунок 2.

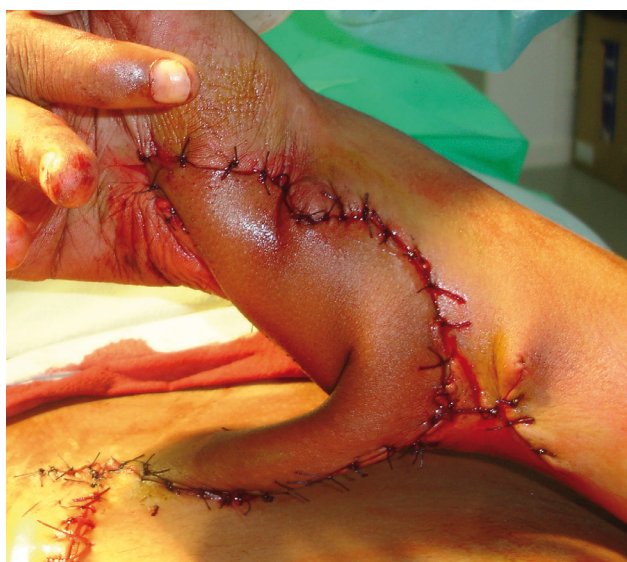

Рисунок 3.

рургических отделений. Это предполагает необходимость обучения пластическим методам с широким внедрением их в оперативную травматологию. Использование Тахокомба для предотвращения рубцово-спаечного процесса и улучшения нервно-мышечной проводимости в месте проведения оперативных вмешательств на нервах было обосновано, учитывая свойства пластин Тахокомба и их защитную функцию.

СПИСОК ЛИТЕРАТУРЫ

1. Абалмасов К.Г. Микрохирургия на рубеже столетий (история, раздумья, перспективы) // *Анналы хирургии*. – 2011. – №1. – с. 19-25.
2. Абалмасов К.Г. Микрохирургия сосудов и пластическая хирургия. (В кн . В.С.Крылова «Микрохирургия в России. Опыт 30 лет развития») // М. Геотар-Медиа. – 2005. – с. 176-232.
3. Артиков К.П., Раджабов А.М., Карим-заде Г.Д. Первичное укрытие огнестрельных и тяжелых ран конечностей. (Материалы 3-го Международного конгресса ОПРЭХ) // М. – 2002. – с. 18-19.
4. Николенко В.К., Брюсов П.Г., Дедушкин В.С. // *Огнестрельные ранения кисти*. – 1999. – Медицина. – Москва.

ТҮЙІНДЕМЕ**БІЛЕЗІК ЖӘНЕ БІЛЕК ЖҮЙКЕЛЕРІ ЗАҚЫМДАЛҒАН ҮЛКЕН ЖАРАҚАТЫ САЛДАРЫ КЕЗІНДЕ РЕКОНСТРУКТИВТІ ЖӘНЕ ПЛАСТИКАЛЫҚ ХИРУРГИЯ ӘДІСТЕРІН ПАЙДАЛАНУ.**

Мақалада білек пен білезіктің кең тараған жарақат салдарын хирургиялық емдеу нәтижелеріне жасалған талдаулар көрсетілген. Жұмсақ тері жарақаттарын осы ті қан айналдыруы бар тері еніп кететін

жамаулармен жабу тәсілінің артықшылықтары мен қолжетімділігі негізделген.

Негізгі сөздер: пластикалық хирургия, тері ақауларына пластикалы кесінді әдістері.

SUMMARY**THE USE OF RECONSTRUCTIVE AND PLASTIC SURGERY IMPLICATIONS METHODS FOR EXTENSIVE WOUND FROM DAMAGED NERVES OF HAND AND FOREARM.**

The article presents the results of surgical treatment methods in consequence of extensive wound from damaged nerves of hand and forearm and explains the advantages and accessibility of using the method

of closing soft tissue defects by pedicle graft with axial circulation of blood.

Key words: plastic hand surgery, strip technique of plastics cutaneous defects.