

УДК 616.547-089-07

С.Д. Карибай, А.З. Нурпеисов (к.м.н.), А.В. Ахметжанов, Р.Ш. Танкачиев,  
И.Ж. Галиев (к.м.н.), Ю.А. Дихтярь, К.К. Ахметов, Б.С. Мустафаев (Ph.d.), А.Е. Саменова  
АО «Национальный Центр Нейрохирургии», г. Астана, Казахстан

## ОПЫТ ПРИМЕНЕНИЯ ИНТРАОПЕРАЦИОННОГО НЕЙРОМОНИТОРИНГА ПРИ ПРОВЕДЕНИИ ХИРУРГИЧЕСКИХ ВМЕШАТЕЛЬСТВ НА ПОЗВОНОЧНИКЕ

В статье рассмотрен опыт проведения оперативных вмешательств с различной патологией позвоночника с использованием интраоперационного нейромониторинга системы NIM Eclipse компании «Medtronic». Система осуществляет непрерывный мониторинг ЭМГ-активности мышц, иннервируемых подвергающимся риску нервом, что позволяет свести к минимуму вероятность его ятрогенного повреждения.

**Ключевые слова:** интраоперационный нейромониторинг, ятрогенное повреждение нерва, электромиографическая активность мышц, моторные вызванные потенциалы

### Введение

Применение интраоперационного нейромониторинга (ИОНМ) при нейрохирургических вмешательствах, в ходе которых могут быть затронуты нервные структуры, в настоящее время становится мировым стандартом [1, 2]. Использование ИОНМ помогает хирургу обнаружить и предотвратить повреждение нервов и структур спинного мозга [3, 4]. ИОНМ при операциях на позвоночнике позволяет добиться уменьшения неврологического дефицита, сокращения частоты послеоперационных осложнений, времени восстановления [5]. Проведение нейромониторинга увеличивает уверенность хирурга в своих действиях и снижает вероятность претензий со стороны пациентов, так как приложенный к истории болезни протокол мониторинга будет дополнительным свидетельством безошибочно проведенной процедуры. Система мониторинга NIM Eclipse компании «Medtronic» является монитором электромиографии (ЭМГ) и вызванных потенциалов (ВП), предназначенная для интраоперационного применения при хирургических манипуляциях и контролирующая целостность, как отдельных нервов, когда нерв подвергается риску случайного повреждения, так и всего ствола спинного мозга в процессе проведения операций на позвоночнике. Мониторинг позволяет выявить подвергающийся риску нерв при помощи регистрации электромиографической активности мышц, возбуждаемую задетым нервом, что позволяет свести к минимуму вероятность травмы в операционном поле.

### Цель исследования

Представить опыт проведения оперативных вмешательств на позвоночнике и особенность ведения анестезии с применением интраоперационного нейромониторинга.

### Материалы и методы

В период с 2012 г. по 2014 год в отделении общей нейрохирургии проведены оперативные вмешательства пациентам с различной патологией позвоночника с применением интраоперационного нейромониторинга. В рамках работы нами проанализированы случаи хирургического вмешательства с использованием нейромониторинга 8 пациентов, из них мужчин-4, женщин-4. Возраст пациентов составил от 34 лет до 57 лет. По нозологиям больные распределились следующим образом: шесть пациентов прооперированы по поводу различных дегене-

ративно-дистрофических проявлений остеохондроза позвоночника: (грыжи межпозвоночных дисков, дегенеративный спондилолистез, стеноз позвоночного канала); у одного пациента выявлена доброкачественная опухоль на уровне L2-L3 позвонков, и один пациент прооперирован по поводу осложненного оскольчатого перелома Th10, Th11 позвонков с компрессией спинного мозга вследствие закрытой спинномозговой травмы. Предоперационное обследование включало в себя: спондилографию, электронейромиографию конечностей (ЭНМГ), компьютерную томографию позвоночника (КТ), магнитно-резонансную томографию позвоночника (МРТ).

Анестезиологическое обеспечение оперативных вмешательств во время основного этапа операции проводилось без использования миорелаксантов, так как они значительно снижают, или полностью блокируют нервно-мышечную проводимость, что приводит к невозможности проведения нейромониторинга из-за подавления ЭМГ-ответа на нейростимуляцию [6]. Предпочтение отдавалось проведению седации с применением инфузии пропофола – снотворного средства для наркоза короткого действия. Для поддержания наркоза при постоянной инфузии вводилось 4-12 мг/кг/ч.; фентанила – опиоидного синтетического анальгетика, из расчета 1 мл 0,005% раствора на каждые 10–20 кг массы тела, изофлурана – средства для ингаляционного наркоза, в дозе 1.0–2.5 % изофлурана в смеси с кислородом. Миорелаксанты (ардуан, листенон) вводились только во время вводного наркоза.

Всем больным нейромониторинг проводился с помощью системы NIM Eclipse компании «Medtronic» с применением программного обеспечения «Surgeon directed» (рисунок 1).

(Использованы материалы из «Руководства пользователя NIM Eclipse Surgeon directed компании «Medtronic», версия ПО 3.5.350, декабрь 2010 г., Н/Д 945NESUM ред. (C5))

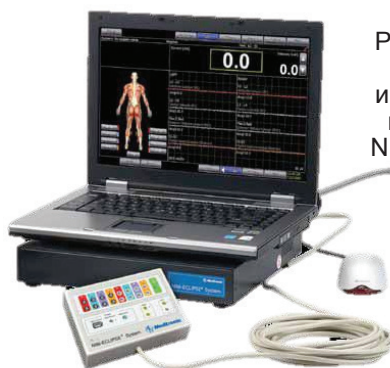

Рисунок 1 - Внешний вид системы интраоперационного нейромониторинга NIM Eclipse компании «Medtronic»

Мониторинг выполнялся по следующей методике: регистрирующие и стимулирующие одноразовые подкожные игольчатые электроды, вводились в мышцы, иннервируемые задействованным в ходе операции нервом или сегментом, обеспечивая контроль ЭМГ на уровне предстоящей операции. Перед началом исследования для проверки правильности установки электродов проверялся импеданс для всех регистрирующих электродов, электродов заземления пациента и стимулирующих электродов, используемых в исследовании. При первом запуске исследования параметры электродов измеряются автоматически. Если импедансы всех электродов удовлетворительны, начиналось ЭМГ-исследование. Надлежащее размещение регистрирующих электродов важно для обеспечения точного мониторинга и снижения уровня помех от сети питания. Помехи от сети питания имеют вид 60-Гц (или кратной 60 Гц) периодической волны, накладываемой на кривую. Они могут вызываться электростатической или электромагнитной индукцией, создаваемой сетью электроснабжения или оборудованием. Снижение или выравнивание импеданса электрода, изменение расположения пациента относительно оборудования либо смена места проведения исследования могут снизить степень проявления данного типа артефакта. Стандартные параметры мониторинга, заданные производителем выводились на экран монитора при помощи восьми каналов для записи спонтанной и вызванной ЭМГ, транскраниальных моторных вызванных потенциалов и TOF- пакета из четырех импульсов, предназначенный для проверки степени миорелаксации, который дает возможность убедиться, что действие миорелаксантов закончилось. Первый столбик окрашен красным и соответствует амплитуде ЭМГ-ответа на этапе калибровки. Вторая группа желтых столбиков представляет амплитуду ответов, полученных при воздействии каждого стимула в последовательности из четырех импульсов. Первый столбик группы соответствует T1, а последний - T4. Уровень миорелаксации для возможного проведения мониторинга свыше 65%. (рисунок 2).

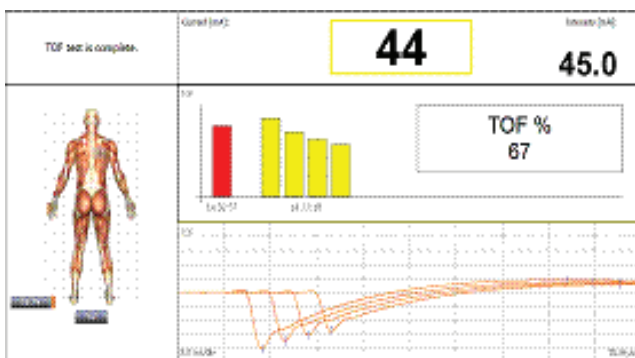


Рисунок 2 - Окно TOF- пакета (Train of Four) из четырех импульсов, предназначено для проверки степени миорелаксации

Представленная программа имеет возможность подавать звуковой сигнал в ответ на раздражение нервных структур во время оперативного вмешательства, что фиксируется на мониторе мышечным ответом электромиограммы.

В течение всего времени оперативного вмешательства мониторинг позволял:

- непрерывно контролировать, спинномозговые корешки и нервы, записывая ЭМГ (рисунок 3);
- убедиться, что нерв далеко, или наоборот локализовать его при помощи теста близости нерва;

- переключаться между режимами и уровнями стимуляции из стерильной зоны благодаря зонду в руках хирурга;

- определить точно нерв и выяснить его состояние, проводимость при помощи теста нервных корешков;

- контролировать проводимость спинного мозга в целом с помощью транскраниальных моторных вызванных потенциалов. Применяется транскраниальная электростимуляция двигательных участков коры головного мозга с использованием двух спиральных электродов, накладываемых на кожу головы (рисунок 4);

- протестировать с записью в протокол правильность установки транспедикулярных винтов;

- сформировать отчет по процедуре, сохранить его и распечатать.

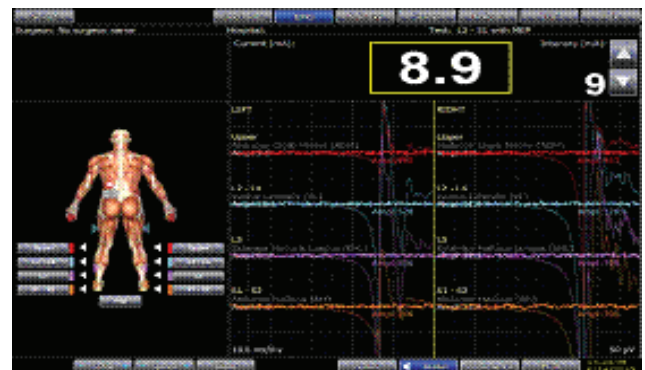


Рисунок 3 - Окно исследования ЭМГ: отображаются спонтанные кривые ЭМГ и кривые ЭМГ, запускаемые инициирующим сигналом, для непрерывного контроля спинномозговых корешков и нервов

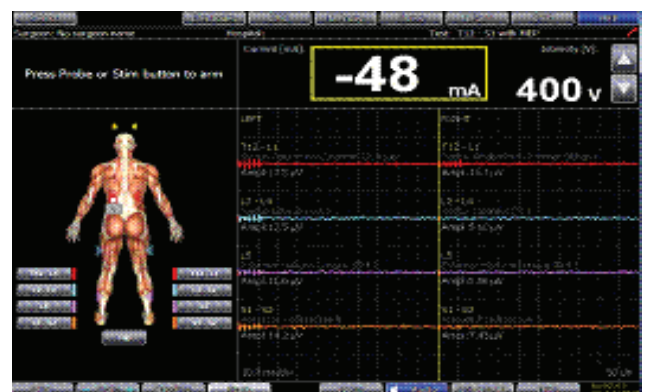


Рисунок 4 - Окно режим исследования моторного вызванного потенциала (МВП): используется для исследования двигательных путей спинного мозга

## Результаты и обсуждение

Всем больным во время проведения оперативных вмешательств осуществлялся непрерывный интраоперационный контроль, используя нейромониторинг. При помощи которого контролировалась функция спинномозгового корешка, регистрируя электромиографическую активность мышц (ЭМГ); функция спинного мозга - при помощи записи моторных вызванных потенциалов (МВП), используя чрезкожную транскраниальную электростимуляцию двигательных зон коры головного мозга, и получая ответ от мышц конечностей, что давало информацию о развитии ятрогенного раздражения или повреждении корешка и степени проводимости спинного мозга.

В раннем послеоперационном периоде у оперированных пациентов не зарегистрировано ухудшения в неврологической симптоматике. У пятерых из шести оперированных больных отмечался регресс корешкового болевого синдрома при удалении грыж дисков, у больных с опухолью поясничного отдела позвоночника и у больного с закрытой спинальной травмой с компрессией спинного мозга отмечалось улучшение двигательных функций в нижних конечностях, нарастание силы в ногах. В одном случае клинический эффект от оперативного вмешательства остался прежним.

Протоколы отчета ведения нейромониторинга в виде снимка экрана монитора фиксируются и сохраняются как файл формата PDF на любом этапе операции с последующей распечаткой в историю болезни.

### Примеры полученных отчетов

Клинический случай 1. Пациентка П. 57 л, диагноз: доброкачественная неврилемома тип В по Антонию, G 1 на уровне L2-L3 позвонков слева. Операция: микрохирургическое удаление паравертебральной опухоли на уровне L2-L3 позвонков слева.

До начала удаления опухоли, в режиме исследования моторного вызванного потенциала (МВП) проводилась транскраниальная электростимуляция двигательных участков коры головного мозга для определения проводимости спинного мозга. При стимуляции напряжением 500 вольт и силы тока, подающегося на пациента 809 миллиампер отсутствовал ответ на экране монитора. Регистрирующие электроды размещались в местах нахождения мышц, соответствующих сегментам позвоночника, расположенным в зоне риска проведения операции (рисунок 5). При исследовании моторного вызванного потенциала (МВП) после удаления опухоли при стимуляции напряжением 500 вольт и силы тока 1023 миллиампер получен ответ, зафиксированный на экране монитора на уровне Th10-Th11, Th11-L1. (рисунок 6).

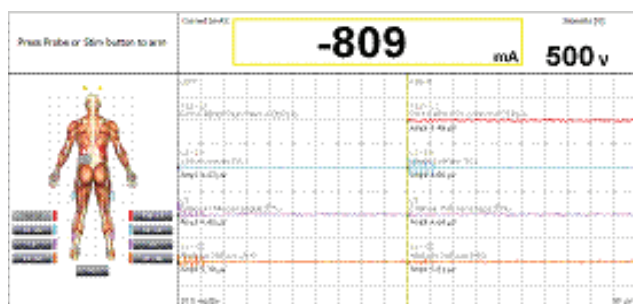


Рисунок 5 - Снимок в режиме исследования моторного вызванного потенциала (МВП) до начала удаления опухоли

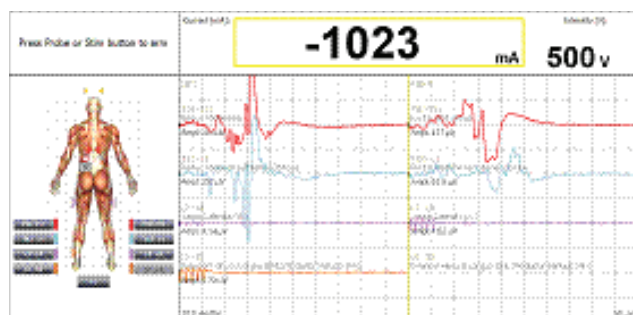


Рисунок 6 - Снимок в режиме исследования моторного вызванного потенциала (МВП) после удаления опухоли

Клинический случай № 2. Пациент М. 37 л., Диагноз: Сочетанная травма. ЗПСМТ. Острый период. Осложненный оскольчатый перелом Th10, Th11 позвонков с компрессией спинного мозга. Операция: ламинэктомия Th10 Th11. Декомпрессия спинного мозга с резекцией задних отделов тела Th10. Транспедикулярная фиксация Th9 Th12, L1.

На рисунке 7 изображено проведение транскраниальной электростимуляции двигательных участков коры головного мозга напряжением 500 вольт и силы тока 1043 миллиампера до начала проведения декомпрессии. Зафиксировано отсутствие ответа на экране монитора на стимуляцию спинного мозга. После проведения декомпрессии спинного мозга получен ответ на стимуляцию на уровне Th10-Th11 при напряжении 500 вольт и силы тока 995 миллиампер (рисунок 8).

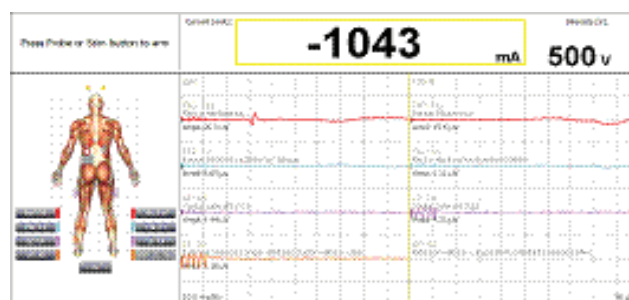


Рисунок 7 - Снимок в режиме исследования моторного вызванного потенциала (МВП) до начала декомпрессии спинного мозга

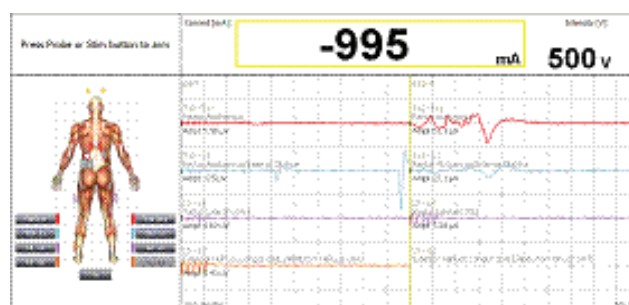


Рисунок 8 - Снимок в режиме исследования моторного вызванного потенциала (МВП) после декомпрессии спинного мозга

Опыт применения интраоперационного нейромониторинга показал, что он не подменяет анатомическую идентификацию двигательных нервов, а является дополнительным методом, облегчающий поиск нерва в операционной ране. Однако при помощи нейромониторинга интраоперационная визуализация нерва является более ориентированной и быстрой по сравнению с визуальным поиском, а самое главное в том, что нерв остается функционально сохраненным [7, 8].

Многие зарубежные исследователи признают роль нейромониторинга в снижении частоты неврологических осложнений после оперативных вмешательств на позвоночнике [4, 5].

### Выводы

Применение интраоперационного нейромониторинга позволяет:

1. Уменьшить возможность возникновения послеоперационного неврологического дефицита, вызванного повреждением спинного мозга и спинальных корешков в ходе выполнения манипуляций на позвоночнике.

2. Предотвратить парезы, вызванные ятрогенным повреждением корешков спинного мозга, периферических нервов и нервных сплетений за счет нейрофизиологической визуализации в ходе операции.

3. Повысить радикальность удаления опухолей спинного мозга за счет нейрофизиологической визуализации моторных путей спинного мозга.

4. Оценить правильность размещения металлических спинальных имплантов для предотвращения послеоперационных осложнений.

5. Обезопасить и увеличить уверенность хирурга в своих действиях в процессе операции.

Таким образом, благодаря сочетанию своих свойств, режимов и функций, система интраоперационного нейромониторинга представляется оптимальной для использования при проведении нейрохирургических вмешательств на позвоночнике. Применение нейромониторинга позволяет улучшить результаты оперативных вмешательств и добиться уменьшения неврологического дефицита, сокращения частоты послеоперационных осложнений и времени восстановления.

### СПИСОК ЛИТЕРАТУРЫ

1 Огурцова А.А. Интраоперационный нейромониторинг в нейрохирургии: сборник трудов. - М., ФГБУ «Научно-исследовательский институт нейрохирургии им. акад. Н.Н.Бурденко РАМН», 2013. - 74с.

2 Щекунцов Г.А. Нейрофизиологические исследования в клинике. Москва: Издательство «Ан-тидор», 2001. - 232 с.

3 Bose B, Sestokas AK, Schwartz DM. Нейрофизиологическое обнаружение ятрогенного дефицита нерва С5 во время цервикального хирургического вмешательства // J Neurosurg Spine. - 2007. - 6(5). - С.381-385.

4 Fehlings MG, Brodke DS, Norvell DC, Dettori JR. Spine. Очевидность интраоперационного нейрофизиологического контроля при операции на позвоночном столбе. - 2010, 20;35 (9S). - P.37-46.

5 Sala F, Dvorak J, Faccioli F. Эффективность многомодального интраоперационного контроля во время операции на позвоночном столбе // Eur Spine J. - 2007. - №16, Suppl 2. - P.229-231.

6 Moller A.R. Intraoperative Neurophysiological Monitoring; 3rd Edition. - SV 2010.

7 Румянцев П. О. Интраоперационный нейромониторинг при операциях на щитовидной железе // Журнал Эндокринная хирургия. - 2012. - № 2.

8 Суфианов А.А., и соавторы Нейрофизиологический мониторинг при чрезкожном транспедикулярном остеосинтезе поясничного отдела позвоночника: сборник трудов // ФБГУ «Федеральный центр нейрохирургии». - Тюмень, 2013. - 74с.

### ТҮЙІНДЕМЕ

С.Д. Карибай, А.З. Нурпеисов (м.ғ.к.), А.В. Ахметжанов, Р.Ш. Танкачев, И.Ж. Галиев (м.ғ.к.), Ю.А. Дихтырь, К.К. Ахметов, Б.С. Мустафаев (Ph.d.), А.Е. Саменова  
«Ұлттық нейрохирургия орталығы» АҚ, Астана қ., Қазақстан

## ОМЫРТҚАҒА ХИРУРГИЯЛЫҚ АРАЛАСУДЫ ЖҮРГІЗУ КЕЗІНДЕГІ ИНТРАОПЕРАЦИЯЛЫҚ НЕЙРОМОНИТОРИНГТІ ҚОЛДАНУ ТӘЖІРИБЕСІ

Мақалада омыртқаның әр түрлі патологиясына операциялық араласу тәжірибесі қарастырылған NIM Eclipse жүйесінің «Medtronic» компаниясы интраоперациялық нейромониторингі қолданылған. Жүйе ЭМГ – белсенді бұлшықтың үзбесіз мониторингін

жүзеге асырып қауіпке төнген нервті ятрогендік зақымдануынан сақтайды.

**Негізгі сөздер:** интраоперациялық нейромониторинг, нервтің ятрогендік зақымдануы, бұлшық еттің электромиографиялық белсенділігі, келтірілген моторлық потенциалдар.

### SUMMARY

S.D.Karibai, A.Z.Nurpeisov (CandMedSci), A.V.Akhmetzhanov, R.Sh Tankacheev, I.Zh.Galiev (CandMedSci), Yu.A. Dikhtyar, K.K.Akhmetov, B.S.Mustafaev (Ph.d.), A.Ye.Samenova  
«National Centre for Neurosurgery» JSC, Astana, Kazakhstan

## EXPERIENCE OF INTRAOPERATIONAL NEUROMONITORING UNDER THE SURGICAL PROCEDURES ON SPINAL COLUMN

The article describes the experience of surgical procedure with different spinal column pathology using intraoperation neuromonitoring of NIM Eclipses system of the company «Medtronic». The system permanently monitors EMG-activity of muscles, innervated by

the nerve under the risk which allow to minimize the possibility of its iatrogenic injury.

**Key words:** intraoperation neuromonitoring, iatrogenic nerve injury, electromyographic muscle activity, motorial event-related potentials.